[VSS-13]

Retzius boşluğunda İnflatable Penil Protez Rezervuarı bulunan hastada Robotik Radikal Prostatektomi deneyimi

Tolga Eroğlu, Toygar Özlüturhanlar, Ekrem Akkın, Murat Gönen

Antalya Şehir Hastanesi, Üroloji Kliniği, Antalya

Giriş

Robot yardımlı radikal prostatektomi (RARP), lokalize prostat kanserinde yaygın olarak tercih edilen cerrahi yöntemdir. Ancak daha önce üç parçalı inflatable penil protez (IPP) implantasyonu yapılmış hastalarda, özellikle rezervuarın retzius boşluğunda bulunması, cerrahiyi teknik olarak zorlaştırmaktadır. Literatürde az sayıda vaka bildirilmiş olup, cerrahi sırasında rezervuarın korunması veya çıkarılması farklı yaklaşımlarla tanımlanmıştır. Bildirdiğimiz olguda, önceden IPP rezervuarı bulunan bir hastaya uyguladığımız RARP deneyimimizi sunuyoruz.

Olgu Sunumu

67 yaşında erkek hasta PSA: 6.95 ng/ml ile başvurdu. Prostat volumü 47 cc idi. Çekilen multi parametrik prostat MR'da; transizyonel zon mid gland seviyesinde, sol anteriorda, PI-RADS 5 lezyon (16×11 mm) izlendi. Kemik sintigrafisinde metastaz bulgusu yoktu. Transrektal ultrason prostat biyopsisi sonucunda Gleason 3+3=6 adenokarsinom, toplam 4 odakta %5–10 tutulum oranları ile raporlandı.

Özgeçmişinde hipertansiyon, koroner arter hastalığı, diabetes mellitus mevcuttu. Geçmiş operasyon öyküsünde lomber disk hernisi ve koroner anjiyografi vardı. Hastaya 3 yıl once üç parçalı inflatable penil protez implante edilmiş ve rezervuarın retzius boşluğunda bulunduğu biliniyordu.

Cerrahi Bulgular

Hasta ASA 3 postoperatif yoğun bakım şartı ile robotik radikal prostatektomiye alındı. Retzius boşluğuna girildiğinde protezin rezervuarı identifiye edildi. Rezervuar kapsülü korunarak dikkatli diseksiyon yapıldı, kapsül dışı plan takip edildi. Rezervuar intraoperatif olarak hasar görmedi ve yerinde bırakıldı. Operasyon sırasında belirgin komplikasyon gelişmedi. Kan kaybı minimaldi. Operasyon tamamlandıktan sonra üretra–mesane anastomozu sağlandı.

Tartışma

Daha once tatbik edilmiş üç parçalı inflatable penil protez (IPP) rezervuarı varlığında radikal prostatektomi uygulamak cerrah açısından teknik zorluklar doğurmaktadır. Bu zorlukların başında rezervuarın Retzius boşluğunda bulunması, diseksiyon alanını daraltması ve cerrahi esnada protezin hasar görme riskidir. Literatürde bu konuyla ilgili çok az sayıda olgu bildirimi bulunmaktadır. Rehman ve ark.(1), 4 olguluk serilerinde

transperitoneal RARP uygulamış ve rezervuarı şiş bırakarak diseksiyonun kapsül dışı plan üzerinden güvenle yapılabildiğini bildirmiştir. Bu yaklaşımda rezervuarın tanımlanması kolaylaşmış, hasar riski azalmış ve tüm olgularda protez fonksiyonlarını koruyarak negatif cerrahi sınırlarla operasyon tamamlanmıştır. Bizim vakamızda da benzer şekilde rezervuar kapsülü korunmuş, dış plan takip edilmiş ve intraoperatif komplikasyon yaşanmamıştır. Choi ve ark. (2), 64 yaşında penil protezli bir olguda RARP sırasında deflasyon–inflasyon tekniği kullanarak rezervuarı yerinde bırakmış ve cerrahiyi sorunsuz tamamlamıştır. Bu teknik sayesinde diseksiyon alanı genişlemiş, protez korunmuş ve hasta komplikasyonsuz taburcu edilmiştir. Yenice ve ark. (3) ise bu hasta grubunda farklı bir çözüm olarak robotik perineal radikal prostatektomi (r-PRP) tekniğini uygulamışlardır. Perineal yaklaşım sayesinde rezervuar ve tüp sistemine hiç temas edilmeden prostat çıkarılmıştır. Yazarlar, bu yöntemin rezervuar hasarı ve enfeksiyon riskini ortadan kaldırdığını, ancak öğrenme eğrisinin daha uzun ve uygulanabilirliğinin sınırlı olduğunu vurgulamışlardır. Bizim hastamızda perineal yaklaşım tercih edilmedi; ancak mevcut deneyimimiz, uygun diseksiyon planı izlendiğinde transperitoneal RARP ile de güvenli cerrahinin mümkün olduğunu göstermektedir. Literatürde ayrıca rezervuarın tamamen çıkarılması ya da yeniden konumlandırılması gibi yaklaşımlar da tanımlanmıştır. Ancak bu işlemler protez bütünlüğünü bozabileceğinden enfeksiyon ve mekanik arıza riski doğurmaktadır. Rehman ve Choi'nin bildirileriyle uyumlu olarak, bizim vakamızda da rezervuarın yerinde korunması ile hem onkolojik hem fonksiyonel açıdan başarılı sonuç alınmıştır.

Sonuç

Sonuç olarak, preoperatif penil protez rezervuarı varlığı RARP için mutlak bir kontrendikasyon değildir. Deneyimli cerrahlar tarafından, kapsül dışı diseksiyonla rezervuar korunarak cerrahi güvenle uygulanabilir.

Anahtar Kelimeler: prostat kanseri, penil protez, robotik radikal prostatektomi

---

AuthorToEditor: Bildirimiz, penil protez rezervuarı varlığında uygulanan robotik radikal prostatektomiye dair cerrahi deneyime ışık tutarak, literatürdeki benzer olgu sunumlarına katkı sağlamaktadır.

[VSS-14]

100 gramlık prostatta Bilateral Sinir Koruyucu Robotik Radikal Prostatektomi deneyimimiz

Tolga Eroğlu, Toygar Özlüturhanlar, Ekrem Akkın, Murat Gönen

Antalya Şehir Hastanesi, Üroloji Kliniği, Antalya

Giriş

Robot yardımlı radikal prostatektomi (RARP), lokalize prostat kanserinde hem onkolojik kontrol hem de fonksiyonel iyileşme açısından günümüzde en sık tercih edilen yöntemlerden biridir. Bilateral sinir koruyucu yaklaşım, kontinans ve cinsel fonksiyon sonuçlarını olumlu etkileyen en önemli cerrahi stratejilerden biridir. Bu bildiride, 64 yaş erkek hastadaki bilateral sinir koruyucu RARP deneyimimizi sunuyoruz.

Olgu Sunumu

64 yaş erkek hasta dizüri ve alt üriner sistem semptomları ile başvurdu. PSA: 8,5 ng/ml, prostat volümü: 100 ml (PSA dansitesi: 0,085) bulundu. MRG'de sol transizyonel zonda PI-RADS 3, sağ periferal zonda PI-RADS 3 lezyon izlendi; seminal veziküller ve nörovasküler yapılar normaldi, patolojik lenf nodu saptanmadı. 12.05.2025'te yapılan TRUS biyopsi sonucu sağda tek odakta Gleason 4+4 adenokarsinom (%40 tutulum) ile raporlandı. Lenfovasküler ve perinöral invazyon izlenmedi. PET-BT'de metastaz bulgusu yoktu. Eşlik eden hastalığı hipertansiyon olup nebivolol kullanmaktaydı.

Cerrahi Bulgular

18.08.2025 tarihinde bilateral sinir koruyucu RARP gerçekleştirildi. Standart port yerleşimi sonrası seminal veziküller disseke edilerek Denonvilliers fasyası üzerinden posterior diseksiyon yapıldı. Mesane boynu açıldıktan sonra bilateral pedikül serbestleştirilerek bilateral nörovasküler yapılar korundu. Dorsal venöz kompleks kesilerek üretra transekte edildi ve prostatektomi tamamlandı. Van Velthoven tekniği ile vezikoüretral anastomoz 3-0 V-Loc sütürlerle yapıldı. 20F Foley kateter ve dren konuldu. Operasyon komplikasyonsuz, transfüzyonsuz tamamlandı.

Tartışma ve Sonuç

Fonksiyonel iyileşme, özellikle potensi ve orgazmik fonksiyonun korunması, RARP sonrası en kritik beklentilerden biridir. Moschovas ve Patel (1), lateral prostatik fasya koruma ve modifiye apikal diseksiyon ile sinir koruyuculuğun optimizasyonunun fonksiyonel sonuçlarda anlamlı iyileşme sağladığını göstermiştir. Tewari ve ark.(2) 408 hastalık analizinde ise, bilateral sinir koruyucu cerrahinin, unilateral veya sinir korumayan cerrahiye kıyasla hem orgazmik fonksiyon (%90,7 vs %82,1 ve %60,8) hem de erektil fonksiyonun korunmasında üstünlük sağladığı bildirilmiştir. Bu bulgular, bilateral sinir koruyucu yaklaşımın fonksiyonel sonuçlar açısından altın standart

olduğunu ortaya koymaktadır.
Bizim olgumuzda da geniş prostat hacmine rağmen bilateral sinir koruyucu disseksiyon güvenle uygulanmış, komplikasyonsuz tamamlanmıştır. Literatürle uyumlu şekilde, uygun anatomik şartlarda bilateral sinir koruyucu RARP'nin hem onkolojik güvenlikten ödün vermeden hem de fonksiyonel iyileşmeyi destekleyerek uygulanabileceği sonucuna varılmıştır.

Anahtar Kelimeler: bilateral sinir koruyucu, robotik radikal prostatektomi, prostat kanseri

---

AuthorToEditor: Çalışmamızın bilimsel programa katkı sağlayacağını umuyor, değerlendirmeleriniz için teşekkür ederiz.

[VSS-15]

Evaluation of the Effectiveness of Patient-Specific 3D Modeling and 3D Printed Guided Pre- Surgical Planning in Sacral Neuromodulation Surgery: Initial Reports

Kanan Valiyev[1], Emre Huri[1], Sehend Debbağ[2], Osman Tunç[4], Berre Küçük[5], İlkan Tatar[3]

[1]Department of Urology, Faculty of Medicine, Hacettepe University, Ankara, Türkiye
[2]Department of Anesthesiology and Reanimation, Faculty of Medicine, Hacettepe University, Ankara, Türkiye
[3]Department of Anatomy, Faculty of Medicine, Hacettepe University, Ankara, Türkiye
[4]Btech Innovation
[5]SurgsimHealth

Hypothesis / Research Objectives
Sacral neuromodulation (SNM) is a well-recognized therapeutic option for patients with lower urinary tract dysfunction. A critical factor for successful outcomes is accurate placement of the lead, which requires precise determination of the skin entry point for the needle into the sacral foramen. However, due to individual anatomical differences, localization of the S3 foramen may be difficult, often resulting in prolonged procedures, repeated needle insertions, and increased fluoroscopic exposure. Ensuring optimal electrode placement at the S3 level allows effective stimulation at lower current levels and prolongs device battery life. In this study, we investigated the potential benefits of patient-specific, three-dimensional (3D) modeling–based surgical planning during the SNM test phase. Using radiological imaging data, we aimed to determine its value in improving S3 foramen localization, reducing operative duration, and optimizing intraoperative efficiency.

Keywords: Sacral neuromodulation, Lower urinary tract dysfunction, 3D modeling, Surgical planning

---

Figure 1. Three-dimensional (3D) modeling of sacral anatomy with measurement of the S3 foramen trajectory and intraoperative skin marking of the needle entry point.

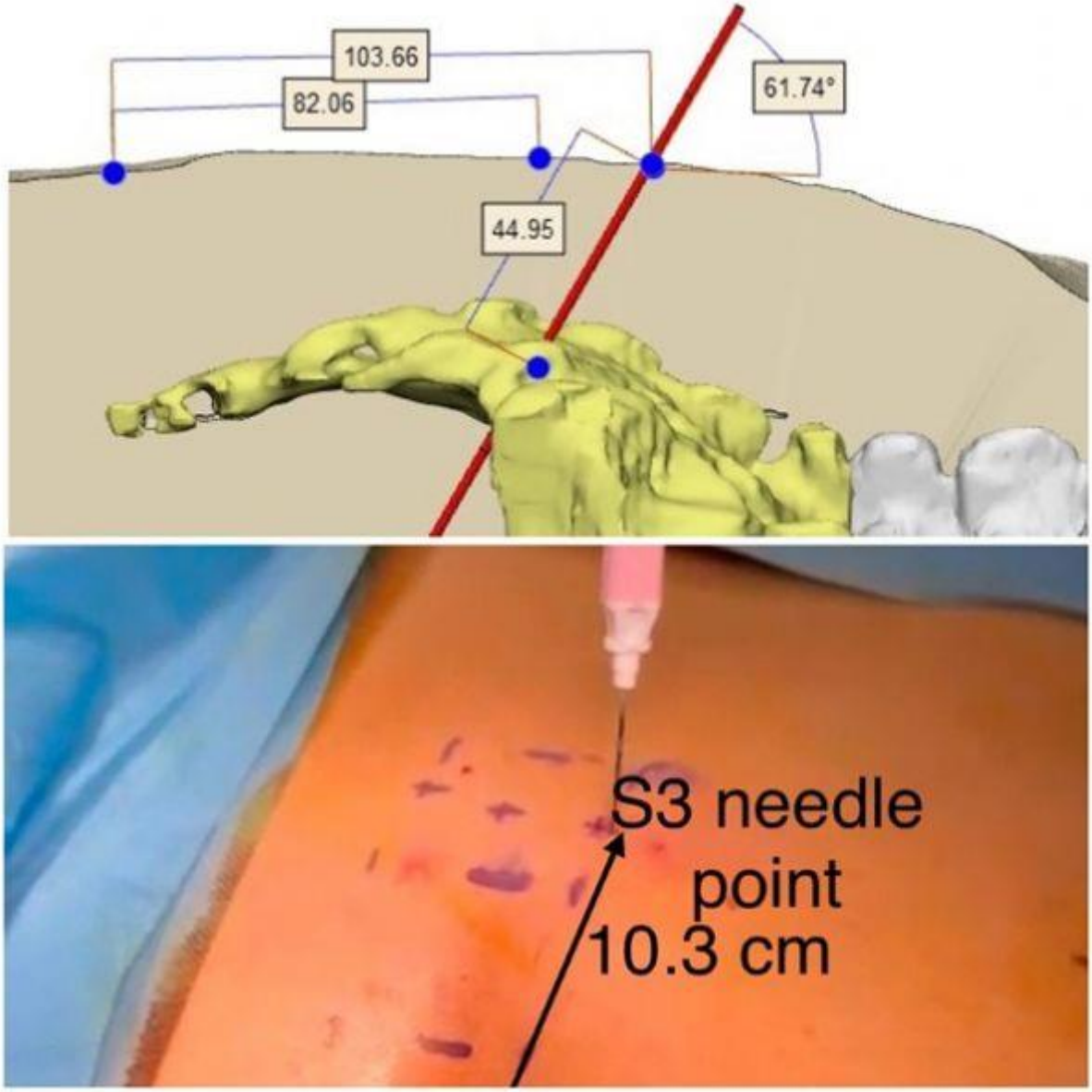

Figure 2. Intraoperative needle placement at the predetermined S3 entry site based on 3D modeling–guided measurements.

[VSS-16]

Jinekolojik Operasyon Sonrası Gelişen Üreter Hasarının Üreteroüreterostomi ile Tedavisi: Olgu Sunumu

Berkant Sağ, Enis Mert Yorulmaz, Osman Köse, Serkan Özcan, Sacit Nuri Görgel, Yiğit Akın

İzmir Katip Çelebi Üniversitesi Tıp Fakültesi Atatürk Eğitim ve Araştırma Hastanesi Üroloji Anabilim Dalı, İzmir

Amaç

Jinekolojik cerrahiler sonrası gelişebilen üreter yaralanmaları, geç fark edildiğinde ciddi morbiditeye neden olabilmektedir. Bu olguda, postoperatif dönemde karın ağrısı ile başvuran bir hastada tanısı konulan tam kat üreter avülsiyonunun, erken cerrahi müdahale ile nasıl yönetildiği sunulmuştur.

Yöntem

Karın ağrısı nedeniyle acil servise başvuran 79 yaşında kadın hastaya, 1 hafta önce post menopozal hemoraji nedenli total abdominal histerektomi ve bilateral salpingooforektomi (TAH-BSO) uygulanmıştı. Abdominal bilgisayarlı tomografi (BT) görüntülemesinde sağ üreterde hasar ve buna bağlı sağ taraflı hidroüreteronefroz saptandı. Tanısal üreterorenoskopi (URS) yapıldı. Distal üreterin yaklaşık 5 cm proksimalinde tam kat üreter avülsiyonu tespit edilmesi üzerine açık cerrahiye geçildi. Gibson insizyonu ile batına girildi, proksimal ve distal üreter uçları mobilize edilerek uç uca anastomoz ile üreteroüreterostomi yapıldı. İşlem sırasında bir adet 4.7 Fr Double-J (DJ) stent yerleştirildi ve batına dren konuldu. Hastanın postoperatif klinik seyri ve laboratuvar değerleri izlendi.

Bulgular

Üreterorenoskopide üreterin tam kat avülsiyone olduğu ve batın boşluğuna açıldığı görüldü. Açık cerrahide üreterin iliak damarlar hizasında proksimalde bağlandığı, distal ucunun ise serbest olduğu izlendi. Uç uca üreteroüreterostomi sonrası DJ stent yerleştirildi. Postoperatif takipte hastanın klinik durumu stabil seyretti. Postoperatif beşinci günde komplikasyonsuz olarak taburcu edildi. İkinci ay kontrolünde DJ stenti sorunsuz şekilde çıkarıldı. Serum kreatinin değeri operasyondan önce 1.2 mg/dL, kontrolünde ise 0.85 mg/dL olarak izlendi. Hidroüreteronefroz geriledi ve renal

fonksiyonlarda kayıp gözlenmedi.

Sonuç

Jinekolojik operasyonlara bağlı üreter hasarı, özellikle postoperatif kolik tarzı ağrı ve hidronefroz saptanan hastalarda mutlaka değerlendirilmelidir. Erken dönemde tanı konulması, böbrek fonksiyonlarının korunmasında kritik öneme sahiptir. Bu olguda, erken müdahale ile tam kat üreter avülsiyonu, renal fonksiyon kaybı gelişmeden başarıyla üretroüreterostomi ile onarılmıştır. Bu durum, benzer klinik tablolarla karşılaşıldığında ürologların dikkatli değerlendirme ve hızlı müdahale ihtiyacını vurgulamaktadır.

Anahtar Kelimeler: üreter hasarı, üreteroüreterostomi, hidronefroz, kolik ağrı

[VSS-17]

Trimodal tedavi, sonrası cerrahiyi zorlaştırır mı? Robotik radikal sistektomi deneyimimiz

Emir Akıncıoğlu[1], Erem Asil[2]

[1]Acıbadem İzmir Kent Hastanesi
[2]İzmir Özel Sağlık Hastanesi

GİRİŞ: Mesane kanseri sık görülen ürolojik malignitelerden biridir ve insidansı ileri yaş popülasyonunda belirgin olarak artmaktadır. Kas invaziv mesane tümörlerinde radikal sistektomi uzun yıllardır standart tedavi yaklaşımı olarak kabul edilmekle birlikte, organ koruyucu yöntemlere yönelik ilgi son yıllarda artmıştır.

Trimodal tedavi (maksimal transüretral rezeksiyon + radyoterapi + kemoterapi) (TMT), özellikle cerrahiye uygun olmayan veya mesanesini korumak isteyen seçilmiş hasta gruplarında güncel ve etkili bir alternatif olarak öne çıkmaktadır. Literatürde sağkalım sonuçları, yaşam kalitesi ve fonksiyonel avantajları nedeniyle TMT tercih edilebilmektedir.

Pelvik radyoterapi sonrası cerrahinin daha zorlayıcı olabileceği bilinmektedir. Radyoterapi, dokularda fibrozis ve yapışıklıklara yol açarak disseksiyon planlarının kaybolmasına, kanama kontrolünün güçleşmesine ve komplikasyon oranlarının artmasına neden olabileceği endişesi ile anılmaktadır. Benzer kaygılar TMT sonrasında da söz konusudur ve bu nedenle, TMT sonrası uygulanacak salvage cerrahinin zorluk derecesi sıklıkla tartışılmaktadır.

Biz bu bildirimizde TMT sonrası rezidüel tümörü olan bir hastada gerçekleştirdiğimiz robotik radikal sistektomi(RARC) deneyimimizi sunarak, söz konusu önyargının cerrahi pratiğe yansımasını irdelemeyi amaçladık.

Olgu: 62 yaşında erkek hastaya makroskopik hematüri sebebiyle yapılan sistoskopide mesanede papiller lezyon saptanması üzerine Ocak 2025'te transüretral rezeksiyon (TUR-M) uygulanmış. Patoloji sonucu kas invaziv ürotelyal karsinom (T2) olarak raporlanmış. Evreleme amacıyla yapılan tüm vücut bilgisayarlı tomografide metastatik hastalık saptanmamış. Hasta cerrahiden korktuğu için mesane koruyucu yaklaşım tercih ettiğini belirtmiş. Bunun üzerine TMT uygulanmış. Tedavi sonrası ilk kontrol sistoskopisinde mesane tabanında yassı (flat) lezyon izlendiğinden tekrar TUR-M yapılmış ve kas invaziv (T2) ürotelyal karsinom tanısı doğrulanmış.

TMT sonrası tarafımıza başvuran hastaya RARC önerildi ve Haziran 2025'te da Vinci X robotik sistem kullanılarak RARC ile birlikte ileal loop üriner diversiyon (Bricker diversiyon) uygulandı. Ameliyat sırasında ve sonrasında herhangi bir komplikasyon gelişmedi. Üreterlerin serbestleştirilmesi bilateral olarak sorunsuz yapıldı, uçlar frozen inceleme için gönderildi ve negatif raporlandı. Radyoterapi öyküsüne rağmen perivezikal planlarda belirgin fibrozis veya disseksiyon güçlüğü izlenmedi. Mesanenin posterior disseksiyonu sırasında rektumdan ayrılması sorunsuz şekilde gerçekleştirildi. Lateral pediküller klip ve enerji cihazları ile kolaylıkla kontrol altına alındı. Prostat ve seminal veziküllerle ilişkili disseksiyon aşamalarında da anatomik planların korunmuş olduğu izlendi. Ameliyat yaklaşık 4 saat 45 dakika sürdü. Toplam kan kaybı 300cc olarak raporlandı. Hasta postoperatif 6. günde sorunsuz şekilde taburcu edildi.

Patolojik inceleme sonucu "ürotelyal karsinom grade 3; karsinom solid/infiltratif yapıda olup, perivezikal yağ dokusuna invazyon (pT3a) gösteriyor" şeklinde raporlandı. Yaygın lenfovasküler ve perinöral invazyon bulunduğu, cerrahi sınırların ve bölgesel lenf nodlarının negatif olduğu belirtildi. Hasta, ileri adjuvan tedavi seçeneklerinin değerlendirilmesi amacıyla medikal onkoloji bölümüne yönlendirildi.

TARTIŞMA VE SONUÇ: TMT, kas invaziv mesane kanserinde organ koruma amacıyla güncel bir seçenek olmakla birlikte, başarısızlık durumunda salvage prosedür gerekebilir. Radyoterapi sonrası cerrahinin disseksiyon güçlüğü yaratacağı önyargısı sıkça vurgulanır. Ancak olgumuzda RARC, perioperatif ve postoperatif komplikasyon olmaksızın güvenle uygulanmıştır. Literatürde de RARC'nin RT öyküsü olan hastalarda perioperatif sonuçlarının benzer olduğu bildirilmiştir (De Lima 2025, Kovacic 2025). Ayrıca salvage RARC serilerinde, non-salvage olgularla karşılaştırıldığında benzer operatif ve komplikasyon sonuçları bildirilmiş, açık salvage sistektomiye göre daha avantajlı bulunmuştur (Zamboni 2021, Kovacic 2025). Deneyimimiz, TMT sonrası rezidüel tümörde RARC'nin güvenli, fizibil ve onkolojik açıdan geçerli bir seçenek olduğunu desteklemektedir.

Anahtar Kelimeler: mesane tümörü, robotik cerrahi, radyoterapi

---

[VSS-18]

Robotik parsiyel nefrektomi ile kombine taş cerrahisi: Renal tümör ve ürolitiyazisin aynı seansta yönetimi

Emir Akıncıoğlu, Burak Turna

Acıbadem İzmir Kent Hastanesi

GİRİŞ: Renal tümörlere eşlik eden ürolitiyazis, cerrahi planlamada önemli zorluklar yaratabilmektedir. Kılavuzlar, taş cerrahisinde RIRS, PNL gibi endoürolojik yöntemleri taşın özelliklerine göre standart tedavi seçenekleri olarak önermektedir. Ancak renal tümörle birlikte görülen olgularda onkolojik ve taş cerrahisini ayrı seanslarda, aşamalı olarak planlama eğilimi görülmektedir. Bu yaklaşım ek cerrahi yük getirebilmekte, böbrek fonksiyonunu riske atabilmekte, özellikle multipl taşlarda başarı oranını sınırlayabilmektedir. Literatürde son yıllarda, robotik parsiyel nefrektomiyle eş zamanlı pyelolitotomi veya fleksibl endoskopi kullanılarak taşların aynı seansta temizlendiği, güvenli ve etkin sonuçlar bildirilen olgular giderek artmaktadır. Sunumumuzda, renal tümör ve multipl pelvikaliksiyel taşların eş zamanlı olarak robotik parsiyel nefrektomi, piyelolitotomi ve fleksibl endoskopik yöntemlerle başarıyla yönetildiği kompleks olgumuzu paylaşarak literatüre katkı sunmayı amaçladık.

Olgu: Elli bir yaşında erkek hasta, öncesinde sağ böbrekten açık piyelolitotomi ve sol böbrekten PNL öyküsü mevcut. Rutin kontrollerinde sol böbrekte kitle saptanması üzerine tarafımıza başvurdu. Bilgisayarlı tomografide sol böbrekte alt kaliksleri dilate eden 1,5 cm çaplı taş, en büyüğü orta kalikste 1 cm olan birkaç adet taş ve alt pol anteromedial yerleşimli, parankimden hafif egzofitik uzanım gösteren yaklaşık 18×15 mm boyutlu, RCC açısından şüpheli izodens lezyon izlendi. Preoperatif laboratuvar değerlendirmelerinde böbrek fonksiyonları olağandı.

Operasyon Da Vinci X sistemi ile gerçekleştirildi. Robotik cerrahi safhasında renal hilus diseksiyonu sonrası UP bileşke açıldı. Robotik porttan fleksibl sistoskop geçirilerek forceps yardımıyla taşlar temizlendi. 1 cm'lik bir taş kaliks boynundan çıkarılamadı ve up bileşke kapatıldı. Sonrasında parsiyel nefrektomi prosedürü uygulandı; sıcak iskemi süresi 20 dakika olarak kaydedildi. Takiben dilate kaliks açılarak pelvise girildi, kaliks ağzını tıkayan taş robotik enstrümanlarla çıkarıldı. Kaliks ağzı ve pelvis 3/0 V-Loc sütür ile kapatıldı. Kanama kontrolü ardından operasyon 250 cc tahmini kan kaybı ile sonlandırıldı.

Patoloji sonucunda renal hücreli karsinom, berrak hücreli tip, 1.5 cm çapında, cerrahi

sınırları salim olarak raporlandı. Postoperatif dönemde komplikasyon gelişmedi; kontrol görüntülemede taşsızlık sağlandığı izlendi. Hasta postoperatif 3. günde normal böbrek fonksiyonlarıyla taburcu edildi.

TARTIŞMA VE Sonuç: Renal tümör ve eşlik eden ürolitiyazis olgularında cerrahi strateji seçimi, onkolojik ve fonksiyonel sonuçlar açısından kritiktir. Çoğu merkez bu iki patolojiyi farklı seanslarda yönetme eğilimindedir. Ancak son yıllarda robotik parsiyel nefrektomi sırasında eşzamanlı taş cerrahisinin güvenli ve etkin biçimde yapılabildiğini gösteren yayınlar artmaktadır. Bu olgularda farklı teknik yaklaşımlar tanımlanmıştır. Bazı yazarlar, robotik portlardan fleksibl cihazlar geçirilerek taşların doğrudan endoskopik olarak alınabileceğini bildirmiştir (Esposito 2021, Lee 2022). Bu yöntem, minimal invazivliği koruyarak taşların endoskopik görüş altında çıkarılmasına olanak tanımaktadır. Diğer serilerdeyse renal pelvisin açılarak robotik enstrümanlarla taşların çıkarılması tekniği tarif edilmiştir; özellikle multipl veya büyük taş yükü olan olgularda etkin bir seçenek olduğu vurgulanmıştır (Garisto 2018, Antonelli 2019). Literatürde bildirilen serilerde perioperatif komplikasyon oranlarının düşük, taşsızlık oranlarınınsa yüksek olduğu belirtilmektedir. Bizim olgumuzda bu iki tekniği hibrit biçimde kullanmak mümkün olmuştur: UP bileşke açılarak fleksibl sistoskop ile forceps yardımıyla taşların bir kısmı çıkarılmış, kaliks açılarak robotik enstrümanlarla diğer taşlar temizlenmiştir. Operasyon sonunda cerrahi sınırların negatif, taşsızlığın tam olarak sağlanması literatürdeki bulgularla uyumludur. Sonuç olarak, renal tümör ve eşlik eden multipl taşların yönetiminde eşzamanlı robotik parsiyel nefrektomi ve taş cerrahisi, seçilmiş olgularda güvenli, etkin ve fonksiyonel açıdan avantajlı bir seçenek sunmaktadır. Olgumuz bu yaklaşımların uygulanabilirliğini desteklemektedir.

Anahtar Kelimeler: böbrek tümörü, robotik cerrahi, ürolitiyazis

AuthorToEditor: Videomuz hazır olmasına, boyutu 30 mb'dan küçük olmasına ve FARKLI BİLGİSAYARLARDAN DENEMEMİZE RAĞMEN rağmen sisteme yüklenemiyor. "HTTP Error 413.1 - Request Entity Too Large" uyarısı alıyoruz. Bilginize sunulur.

[VSS-19]

Laparoskopik vezikovajinal fistül onarımı

Murat Uçar[1], Uğur Soy[1], Semih Keskin[1], Mahmut Emre Uysal[1], Gökhan Avşar[2], Rahşan Eyüp Doğan[3]

[1]Alanya Alaaddin Keykubat Üniversitesi Tıp Fakültesi, Üroloji Ana Bilim Dalı, Antalya
[2]Alanya Eğitim ve Araştırma Hastanesi, Genel Cerrahi Ana Bilim Dalı, Antalya
[3]Alanya Eğitim ve Araştırma Hastanesi, Kadın Hastalıkları ve Doğum Ana Bilim Dalı, Antalya

Amaç: Total Abdominal Histerektomi+Bilateral Salphenjektomi (TAH-BSJ) sonrası gelişen vezikovajinal fistülü olan hastaya laparoskopik fistül onarımı yaptık. Bu hastanın videosunu sunmayı amaçladık.

Yöntem: Kırk iki yaşında kadın hasta, TAH-BSJ'den 20 gün sonra idrar kaçırma şikayeti ile başvurdu. Tetkiklerinde vezikovajinal fistül tespit edildi. Hastanın vezikovajinal fistül çapının küçük olması nedeniyle transüretral olarak fistül ağzı rezeke edildi. Hasta 3 ay üretral katater ile takip edildi. Üç ay sonrasında yapılan sistoskopide fistülün kapanmamış olduğu görüldü. Hastaya laparoskopik vezikovajinal fistül onarımı planlandı. Laparoskopiye başlanmadan önce sistoskop ile bilateral üreterlere 4.8 fr JJ stent ve fistül ağzına 6 fr üreter katateri takıldı. Daha sonra laparoskopiye geçildi. Göbek altı 2 cm vertikal insizyonla fasyaya kadar ilerlendi. Takiben veres iğnesi ile girilerek pnömoperitoneum oluşturuldu. 30 derece lens ile girildi. Vizüalizasyon sağlandıktan sonra her iki pararektal alana 10 mm iki adet, sağ ve sol spina iliaca anterior süperiorlardan 5 cm medialden 5 mmlik 2 adet port yerleştirildi. Önceki operasyondan dolayı oluşan yapışıklıklar açıldı. Douglas boşluğunda mesanenin altından periton katlantısı insize edilerek mesane ve vajen birleşimine ulaşıldı. Mesane vertikal olarak ortalama 5 cm açıldı. Fistül traktı ve etrafındaki doku vajene kadar eksize edilerek çıkarıldı. Mesane ve vajen duvarları birbirinden tamamen ayrıldı. Bu sırada bilateral JJ stentler görülerek üreterler korundu. Mesane ve vajen 2/0 v-loc sütur ile kapatıldı. Mesane ve vajen arasına omentum flebi getirilerek 2/0 vicryl ile süturize edildi. 18 fr üretral katater koyularak işleme son verildi.

Bulgular: Operasyon 220 dk sürdü.Kan kaybı minimaldi. Postoperatif 5. günde dreni çekildi. Postoperatif 7.günde taburcu edildi. Postoperatif 21. günde sistografisinde kaçak olmadığı görüldü, üretral katater bilateral dj stentler çekildi. Şu an postoperatif 3. ayda olan hastanın aktif şikayeti yok.

Sonuç: Pelvik operasyon sonrası vezikovajinal fistül gelişen hastalarda laparoskopik vezikovajinal fistül onarımı daha az invaziv olması ve düşük komplikasyon oranı ile birlikte güvenle uygulanabilir.

Anahtar Kelimeler: inkontinans, laparoskopi, vezikovajinal fistül

---

[VSS-20]

Laparoskopik Adrenal Kist Eksizyonu: Video Olgu Sunumu

Burak Güler, İzzet Koçak, Tuncer Bahçeci, Ahmet Emre Şahin

Aydın Adnan Menderes Üniversitesi Tıp Fakültesi, Üroloji Ana Bilim Dalı, Aydın

Adrenal kistler nadir görülen, sıklıkla insidental olarak saptanan lezyonlardır. Çoğu asemptomatik seyretmesine rağmen, semptomatik olgular veya büyük boyutlu kistler cerrahi tedavi gerektirebilir. Bu video bildiride sağ yan ağrısı nedeniyle değerlendirilen ve laparoskopik olarak eksize edilen bir psödokist olgusu sunulmaktadır.
Yirmi iki yaşında kadın hasta, 2 aydır devam eden şiddetli sağ yan ağrısı nedeniyle başvurdu. Özgeçmişinde özellik bulunmayan hastanın fizik muayenesinde patolojik bulgu saptanmadı. Kontrastlı Abdomen BT'de sağ adrenal gland düzeyinde hipodens, lobüle konturlu, 5x4 cm boyutlarında kistik lezyon izlendi. Adrenal Kontrastlı MRG'de ise sağ sürrenal lojda 56x43 mm boyutlarında, septasyonlar içeren ve kontrastlanmayan kistik nodül raporlandı. Endokrinoloji değerlendirmesinde hormon profili olağan bulundu.
Temmuz 2025'te transperitoneal laparoskopik sağ adrenal kist eksizyonu gerçekleştirildi. Lezyon çevre dokulardan dikkatlice ayrılarak endobag yardımıyla çıkarıldı. Operasyon sırasında komplikasyon izlenmedi. Postoperatif 1. günde dren çekildi, 2. günde sorunsuz şekilde taburcu edildi. Histopatolojik incelemede lezyon psödokist olarak raporlandı. Hastanın yakınmaları postoperatif takiplerinde tamamen düzeldi.
Adrenal psödokistler, epitel döşemesi bulunmayan ve sıklıkla travma, hemoraji veya enfeksiyon sonrası gelişen kistik oluşumlardır. Semptomatik olgularda cerrahi eksizyon altın standarttır. Laparoskopik yöntem, düşük morbidite, hızlı iyileşme ve kozmetik üstünlük avantajları ile etkin ve güvenli bir tedavi seçeneğidir.

Anahtar Kelimeler: Adrenal kist, Laparoskopi, Minimal invaziv cerrahi, Psödokist, Endokrin Cerrahisi

---

Laparoskopik Adrenal Kist Eksizyonu BT Aksiyel Kesit

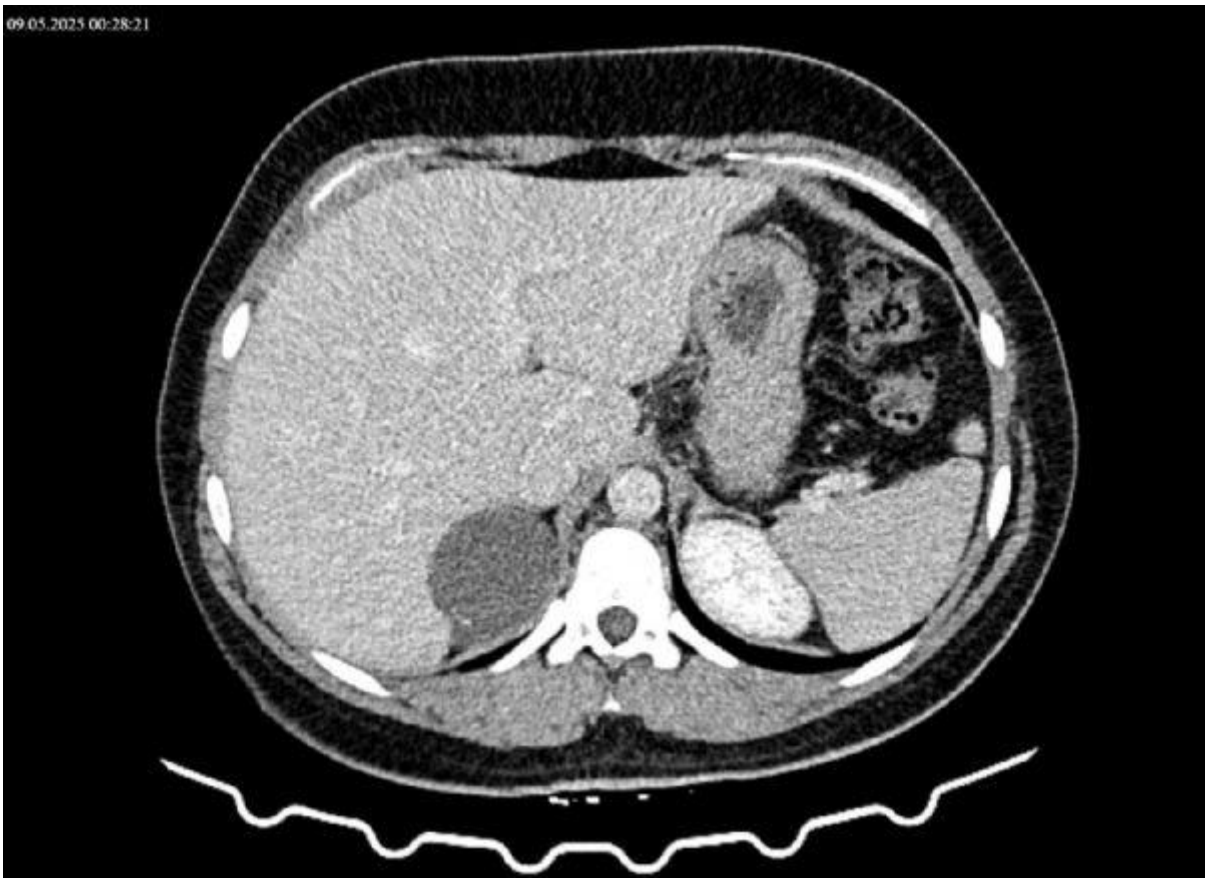

Laparoskopik Adrenal Kist Eksizyonu BT Koronal Kesit

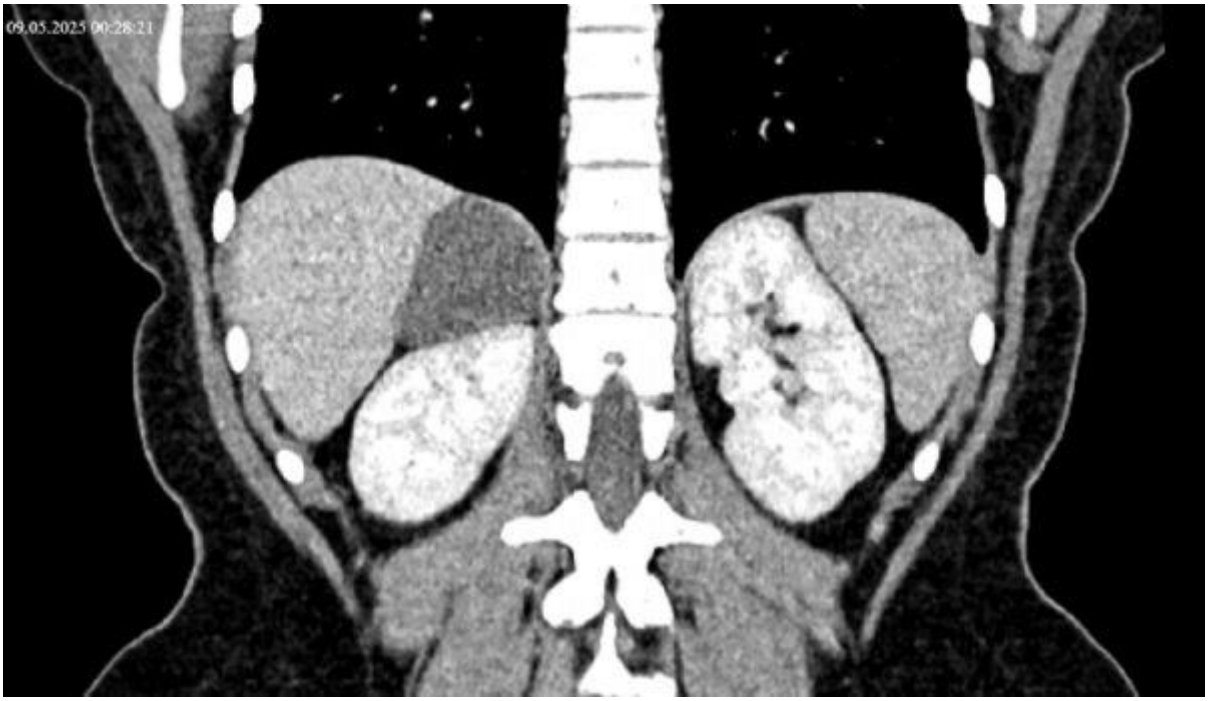

[VSS-21]

Anatomik Olarak Renklendirilmiş Robotik Radikal Prostatektomi Videolarının Öğrenim Üzerine Etkisi: VES Ölçeği ile Değerlendirme

Mehmet Umut Evci, Muhammed Emre Topçu, Hasan Samet Güngör

Sağlık Bilimleri Üniversitesi, Ümraniye Eğitim ve Araştırma Hastanesi, Üroloji Kliniği, İstanbul

Giriş:
Cerrahi videolar, özellikle robotik radikal prostatektomi (RRP) gibi teknik olarak zorlayıcı girişimlerde, üroloji asistanlarının eğitiminde tamamlayıcı araçlar olarak yaygın şekilde kullanılmaktadır. Ancak, standart ve renklendirilmemiş videolar çoğu zaman cerrahi basamakların izlenmesini ve kritik anatomik yapıların tanımlanmasını zorlaştırmakta, bu da eğitsel katkıyı sınırlamaktadır. Anatomik renklendirme, öğrenmeyi kolaylaştırabilecek bir yöntem olarak önerilmektedir. Bu çalışmada, anatomik olarak renklendirilmiş RRP videolarının öğrenim üzerine etkisi Video Eğitim Skalası (VES) kullanılarak değerlendirilmiştir.

Yöntem:
Bu prospektif gözlemsel çalışma, üçüncü basamak bir eğitim araştırma hastanesinde yürütülmüştür. Çalışmaya yaş ortalaması 29,0 ± 2,7 yıl olan toplam 11 üroloji asistanı dahil edilmiştir (1. yıl: n=1, 2. yıl: n=2, 3. yıl: n=6, 4. yıl: n=1, 5. yıl: n=1). Katılımcılar sırasıyla standart renklendirilmemiş bir RRP videosu ve anatomik yapılar dijital olarak renklendirilmiş aynı videoyu izlemiştir. Her izlem sonrası katılımcılar, cerrahi basamakların açıklığı, anatomik yapıların tanınabilirliği, genel eğitsel katkı ve klinik uygulamaya uyarlanabilirlik gibi alanları değerlendiren VES anketini doldurmuştur. Tüm sorular 5'li Likert ölçeği ile yanıtlanmıştır. İstatistiksel analizlerde tanımlayıcı ölçütler hesaplanmış, ortalama skorlar eşleştirilmiş t-testi ile karşılaştırılmıştır. $p<0,05$ anlamlı kabul edilmiştir.

Bulgular:
Renklendirilmemiş video için ortalama VES skoru 3,31 ± 0,86 bulunurken, renklendirilmiş video için bu değer anlamlı şekilde daha yüksek olarak 4,62 ± 0,59 saptanmıştır ($t = –7,84$, $p < 0,001$). Tüm alanlarda renklendirilmiş videonun daha üstün olduğu rapor edilmiştir. Katılımcıların %92'si anatomik yapıları daha net kavradığını, %88'i ise renklendirilmiş videoyu eğitim materyali olarak tercih edeceğini belirtmiştir.

Nitel geri bildirimler, renklendirme sayesinde cerrahi basamakların daha kolay takip edildiğini, anatomik landmarkların daha net ayırt edildiğini ve klinik uygulamaya hazırlığın arttığını göstermiştir.

Sonuç:
Anatomik olarak renklendirilmiş robotik radikal prostatektomi videoları, standart renklendirilmemiş kayıtlara kıyasla üroloji asistanlarının eğitsel deneyimini anlamlı ölçüde artırmıştır. Görsel zenginleştirme teknikleri, özellikle karmaşık robotik cerrahi prosedürlerde, cerrahi video eğitimine değerli bir katkı sağlayabilir. Bu bulgular, renklendirilmiş videoların asistan eğitim programlarına entegrasyonunu desteklemekte ve VES ölçeğinin farklı cerrahi bağlamlarda geçerliliğini güçlendirmektedir. Bulguların genellenebilirliğini ve klinik performansa etkisini değerlendirmek için çok merkezli ve daha geniş örneklemli çalışmalara ihtiyaç vardır.

Anahtar Kelimeler: Eğitim, Prostatektomi, Renklendirme, Video

---

AuthorToEditor: 30mb yükleme limitinden dolayı videonun tam hali yüklenememiştir. İstenmesi halinde videonun tam hali kongre heyetine ulaştırılabilir.

[VSS-22]

Floresan Yardımlı Robotik Bilateral Total Adrenalektomi

Serdar Başboğa[1], Özer Güzel[2], Altuğ Tuncel[2]

[1]Sbü Gülhane Eğitim ve Araştırma Hastanesi, Üroloji Ana Bilim Dalı
[2]Ankara Güven Hastanesi Üroloji Kliniği

Giriş
Bu olgu sunumunda, iki taraflı adrenal hiperplazi nedeni ile subklinik Cushing Sendromu tanılı hastada floresan yardımlı robotik bilateral total adrenalektomi operasyonunu sunuyoruz.

Vaka Sunumu
Bilinen hipertansiyon ve tip 2 diyabetes mellitus öyküleri olan 42 yaşındaki kadın hasta, altı aydır devam eden halsizlik, yorgunluk, kilo artışı ve karın bölgesinde stria artışı şikayetleri ile hastanemiz endokrinoloji ve metabolizma hastalıkları kliniğine başvurdu. Yapılan tetkiklerde, serum kortizol düzeyi 17.86 µg/dL (normal aralığı: 4.8-19.5 µg/dL), ACTH 1.5 pg/mL (normal aralığı: 10-60 pg/mL), 1 mg deksametazon supresyon testinde yetersiz baskılanma ile 18 µg/dL (normal aralığı: <= 1.8 µg/dL) saptandı. Dinamik kontrastlı abdominopelvik bilgisayarlı tomografide, en büyüğü sağda 34 mm ve solda 28 mm olmak üzere, dinamik kontrastlı seride wash-out gösteren çok sayıda bilateral adrenal makroadenom saptandı. Mevcut bulgular ile hastada subklinik Cushing Sendromu düşünülerek aynı seansta floresan yardımlı robotik bilateral total adrenalektomi planlandı.

Bulgular
Hastaya aynı seansta önce sağ sonra sol olmak üzere robotik bilateral total adrenalektomi operasyonu yapıldı. Operasyon esnasında kullanılan floresan görüntüleme (indosiyanin yeşili -ICG-) vasküler anatominin tanımlanmasını sağlayarak adrenal bezlerin çevre ana vasküler yapılar ve komşu organlardan diseksiyonunun ve adrenal venin kapatılmasının daha güvenilir yapılmasını sağladı. Operasyon süresi sağ taraf için 140 dk (konsol süresi 55 dk), sol taraf için 125 dk (konsol süresi 50 dk), kanama miktarı 60 cc ve hospitalizasyon süresi 4 gün idi. Peroperatif ve postoperatif dönemde herhengi bir komplikasyon görülmedi. Hasta, endokrinoloji ve metabolizma hastalıkları kliniği tarafından önerilen tedaviler ile 4. gün eksterne edildi. Histopatolojik inceleme sonucu “Normalden ağır ve diffüz hiperplazi bulguları gösteren adrenal dokusu” şeklinde raporlandı.

Sonuç
Bilateral adrenal hiperplazi nedeni ile aynı seansta total adrenalektomi yapılması gereken olgularda floresan yardımlı robotik total adrenalektomi; minimal komplikasyon oranları, daha az kanama ve kısa hastanede yatış süresi ile etkin bir minimal invaziv cerrahi tedavi seçeneği olarak göz önünde bulundurulmalıdır.

Anahtar Kelimeler: Adrenalektomi, Bilateral, ICG, Robotik Cerrahi

[VSS-23]

Dirençli işeme semptomlarının nadir bir nedeni: mesane boynunu obstrükte eden cerrahi klip

Hakan Tekinaslan[1], Enis Mert Yorulmaz[2], Osman Köse[2], Serkan Özcan[2], Sacit Nuri Görgel[2], Uğur Balcı[3], Yiğit Akın[2]

[1]İzmir Menderes Devlet Hastanesi
[2]İzmir Katip Çelebi Üniversitesi Tıp Fakültesi
[3]İzmir Atatürk Eğitim ve Araştırma Hastanesi

Amaç:
Benign prostat hiperplazisi (BPH) tedavisinde laparoskopik adenomektomi, minimal invazivliği ve etkinliği nedeniyle sık tercih edilen cerrahi yöntemlerden biridir. Bununla birlikte, operasyon sonrası nadir fakat klinik açıdan önemli komplikasyonlar gelişebilmektedir. Cerrahi klip migrasyonu, özellikle mesane boynuna yerleştiğinde refrakter alt üriner sistem semptomlarına (AÜSS) yol açabilir. Bu çalışmada, laparoskopik adenomektomi sonrası mesane boynuna migrasyon gösteren ve taşlaşarak refrakter işeme semptomlarına neden olan bir cerrahi klip olgusu sunulmaktadır.
Olgu:
Dört yıl önce başka bir merkezde benign prostat hiperplazisi nedeniyle laparoskopik adenomektomi operasyonu yapılan altmış beş yaşında erkek hasta son aylarda giderek artan dizüri, sık işeme ve mesanenin tam boşalamama yakınmaları ile başvurmuştur. Üroflowmetri Q Max 6.8 ml/sn ve yüksek rezidüel idrar hacmi (320 cc) saptanmıştır. Ultrasonografide mesane boynu düzeyinde ekopozitif bir yapı izlenmiş ve tanı sistoskopi ile doğrulanmıştır. Endoskopide mesane boynunda taşlaşmış cerrahi klip gözlenmiş, taşın mesane boynunu tama yakın şekilde obstrükte ettiği belirlenmiştir.
Hasta spinal anestezi altında endoskopik cerrahiye alınmış, aynı seansta önce holmium: YAG lazer ile klip etrafındaki taş yapıları fragmente edilmiş, ardından monopolar enerji ve rezektoskop kullanılarak mesane boynu rezeksiyonu yapılıp klip yekpare şekilde çıkarılmıştır. İşlem sırasında çevre mukozada irritasyon ve ödem izlenmiş, ek komplikasyon gelişmemiştir.
Postoperatif dönemde hastanın alt üriner sistem semptomlarının belirgin şekilde gerilediği, kontrol üroflowmetride maksimum akım hızının normal sınırlara yükseldiği (Q Max:21 ml/sn) ve rezidüel idrarın tamamen ortadan kalktığı saptanmıştır.
Sonuç:
Cerrahi klip migrasyonu laparoskopik prostat cerrahilerinden sonra son derece nadir görülen, ancak ciddi klinik tablolara yol açabilen bir komplikasyondur. Literatürde daha çok laparoskopik radikal prostatektomi sonrası bildirilen bu durumun, laparoskopik

adenomektomi sonrası mesane boynuna migrasyon ve taşlaşma şeklinde seyretmesi sıra dışıdır. Bu olgu, refrakter AÜSS etyolojisinde cerrahi klip migrasyonunun da akılda tutulması gerektiğini göstermektedir. Ayrıca minimal invaziv lazer yardımlı endoskopik yaklaşımın bu tür komplikasyonların tedavisinde güvenilir ve etkili bir yöntem olduğu ortaya konmuştur.

Anahtar Kelimeler: *benign prostat hiperplazisi, laparoskopik adenektomi, cerrahi klip migrasyonu, mesane boynu, lazer cerrahisi*

Ekstirpe edilen cerrahi klip

Lazer fragmantasyonu ve rezeksiyon sonrası yekpare olarak çıkarılmış cerrahi klip.

Mesane boynunda taşlaşmış cerrahi klip

Endoskopide mesane boynuna gömülmüş ve çevresinde taşlaşma gelişmiş cerrahi klip, mesane boynunu tama yakın obstrükte etmektedir.